CN 20.

FAUT-IL DIFFÉRENCIER LA RÉTINITE CIRCINÉE

OU DÉGÉNÉRESCENCE BLANCHE

DE LA RÉTINITE APOPLECTIFORME ?

PAR

L. DE WECKER

AVEC TROIS PLANCHES

PARIS
G. STEINHEIL, ÉDITEUR
2, RUE CASIMIR-DELAVIGNE, 2

1894

Extrait des **Archives d'Ophtalmologie**, janvier 1894.

FAUT-IL DIFFÉRENCIER LA RÉTINITE CIRCINÉE OU DÉGÉNÉRESCENCE BLANCHE DE LA RÉTINITE APOPLECTIFORME ?

(*Avec trois planches*)

Par **L. DE WECKER**.

Dans le dernier numéro de l' « *Archiv für Ophtalmologie* » (t. XXXIX, p. 229), le professeur Fuchs, dont le talent de clinicien est si justement apprécié, décrit avec une grande richesse de détails une nouvelle forme de rétinite, à laquelle il donne, à cause de son analogie avec l'herpès circiné, représentant une couronne de vésicules rangées autour d'un point central (que figure ici la macula), le nom de *rétinite circinée*. Les caractères distinctifs de cette maladie fort rare seraient, d'après l'auteur, les suivants : *La* RETINITIS CIRCINATA *se révèle à l'ophtalmoscope par la présence d'une opacité grisâtre, ou gris jaunâtre, occupant la macula et ses alentours, opacité qui, à une certaine distance, se trouve entourée d'une zone composée de petites taches blanches ou de surfaces blanches plus étendues. La vision, par suite de la présence d'un scotome central, est fortement réduite. La maladie, à évolution chronique, traîne pendant des années. Les altérations du fond de l'œil peuvent rétrograder ou conduire à un épaississement permanent de la rétine ; en tout cas, l'acuité visuelle reste fortement endommagée.*

Telle est la définition d'une maladie que notre confrère a déduite d'après douze observations recueillies sur un total de 70,000 malades, et encore faut-il avouer que ce résumé ne permet guère, dans tous les cas, de poser un diagnostic certain. Fuchs déclare lui-même que 8 seulement de ces cas sont typiques. Nous n'en avons guère observé un nombre plus considérable (15 cas) sur un chiffre double de malades, et cela pendant une

166459

période de près de 21 ans. Notre attention avait été attirée sur cette affection par un cas des plus curieux qui s'était présenté à notre observation au commencement du mois de février 1873. Ce cas devait d'autant plus nous frapper que la maladie fut prise par un confrère pour le début d'une néoplasie (gliome rétinien ?) et qu'on avait alors eu recours aux hommes les plus éminents en ophtalmologie pour leur demander un avis. Cette observation sera donnée, avec les diverses appréciations des confrères consultés, à la fin de ce travail; l'intérêt en est encore accru par ce fait que notre collaborateur Masselon en a fourni les dessins ophtalmoscopiques à partir du commencement de 1873 jusqu'à la fin de 1893.

C'est grâce à cette observation que nous avons suivi avec attention les malades porteurs de cette forme de dégénérescence rétinienne, que nous considérons, nous, comme un dérivé de la rétinite apoplectiforme, affection suffisamment bien définie pour que nous l'ayons fait figurer dans un recueil d'images ophtalmoscopiques destiné aux élèves (*ophtalmoscopie clinique*, 2e édit., 1891), mais sans la distinguer comme une variété spéciale, devant être rangée à part, sachant bien que dans le cadre de la rétinite apoplectiforme rentre un nombre considérable de genres différents d'affections dues à l'artériosclérose, à la périvasculite, à l'embolie, à la thrombose, etc.

Que nous ayons compris sous la désignation *dégénérescence graisseuse*, et comme dérivant d'une rétinite apoplectiforme, la même altération que notre confrère Fuchs a décrite avec beaucoup de talent sous le nom de *rétinite circinée*, c'est un point sur lequel il ne peut y avoir aucun doute, car le professeur de Vienne dit expressément (1) : « Dans la *littérature*, je n'ai rencontré qu'un seul cas, pouvant, d'après l'image qui l'accompagne, être considéré avec certitude comme appartenant à la rétinite circinée ; ce cas se trouve dans l'ophtalmoscopie clinique de *Wecker et Masselon* (2e éd., fig. 41). L'image est tout à fait caractéristique pour la rétinite circinée, si l'on fait abstraction de l'une des taches blanches, un peu plus volumineuse, qui se trouve dessinée avec un bord pigmentaire foncé. L'œil appartenait à un homme de 62 ans, bien portant, à l'exception d'une rigidité des artères. La vision était

(1) *Loc. cit.*, p. 272.

réduite à la perception des doigts à 2 mètres 1/2 ; par conséquent il s'agit probablement d'un scotome central. Au début de l'observation, qui remonte à 6 ans, il existait des hémorrhagies dans la rétine, à la place desquelles apparurent toujours dans la suite de petites taches blanchâtres que les auteurs désignent comme une dégénérescence graisseuse. Ils indiquent par conséquent ce cas, ainsi qu'un autre, comme des exemples de *dégénérescence graisseuse* de la rétine. »

Fuchs a évidemment été plus circonspect que nous, en donnant à l'affection en question un nom qui ne présume rien quant à son caractère histologique, encore à définir. L'unique examen histologique, sur lequel manquent les détails, a été probablement fait par Otto Becker (voyez l'observation Kunst). Ce qui nous avait engagés, Masselon et moi, à considérer cette affection comme une *dégénérescence graisseuse*, c'est que nous avons constaté, dans tous nos cas suivis et observés pendant des années, une *corrélation intime* avec des hémorrhagies de la rétine. Non qu'il nous ait été possible de voir *directement* la transformation d'une hémorrhagie en plaque blanche et proéminente de la rétine, mais ce qui nous semble bien établi, c'est que les épanchements *précèdent* l'apparition des plaques, et qu'à l'endroit où on avait noté une extravasation sanguine apparaissent après quelque temps les foyers de dégénérescence. En outre, dans tous nos cas très anciens (comme dans celui de Kunst), se montrent *sur* les parties dégénérées mêmes des apoplexies.

Comme, en général, la transformation d'épanchements étendus (sanguins ou autres) de la rétine se complique de dégénérescence des éléments ambiants détruits, nous nous sommes cru autorisé à désigner cette affection comme une dégénérescence graisseuse. Du reste Fuchs qui, comme nous-même, n'a pas observé la transformation directe des hémorrhagies en plaques de sa rétinite circinée et qui fait observer, avec juste raison, que les plaques succédant aux hémorrhagies, dont une partie peut persister encore, ne ressemblent pas aux plaques caractéristiques de la rétinite circinée, n'exclut pourtant nullement la possibilité d'une dégénérescence graisseuse.

Après avoir réfuté leur interprétation comme une *sclérose* des fibres, qui devrait alors recouvrir en partie les vaisseaux,

et comme des *amas de cellules rondes*, qui n'apparaissent qu'en compagnie de troubles circulatoires et de transparence de la rétine, Fuchs s'arrête plus longuement à la dégénérescence graisseuse. « Celle-ci, dit-il, peut se développer à la suite d'extravasations sanguines ou indépendamment. L'évolution de taches blanches issues d'hémorrhagies est indiquée par *Wecker et Masselon* dans un cas qui, sans aucun doute, était une rétinite circinée et dont il sera question plus loin. Pour cette raison, j'ai porté particulièrement mon attention sur ce point, mais je n'ai pas pu me convaincre que les petites taches blanches évoluaient d'hémorrhagies; dans quelques cas, les hémorrhagies manquaient dans la zone des taches blanches pendant toute la période d'observation. En outre, les taches blanches qui naissent d'hémorrhagies ont, dans le fond de l'œil, un aspect tout autre que les taches blanches de la rétinite circinée. Une dégénérescence graisseuse se développe même souvent sans hémorrhagies préalables et peut occuper toutes les couches et éléments de la rétine. La dégénérescence graisseuse, apparaissant sous formes de nids, est une des altérations les plus fréquentes formant la base des taches rondes luisantes et blanches de la rétine. Il se peut donc qu'il en soit ainsi pour la *rétinite circinée.* »

La maladie désignée par Fuchs sous le nom de rétinite circinée se trouve trop bien détaillée pour que nous ayons besoin de la décrire à nouveau; ce que nous désirons, c'est faire ressortir les différences, assez légères du reste, que l'affection présentée par nous comme *dégénérescence graisseuse ou blanche*, a offertes à notre observation, et sur un terrain autre que le sol autrichien.

Mais avant d'aborder ce sujet même, nous avons encore à faire connaître les idées de notre éminent confrère sur la nature histologique et l'origine anatomique des taches en question. Après avoir admis la possibilité d'une origine par dégénérescence graisseuse, on parle en dernier lieu *d'épanchement d'un liquide fibrineux* dans le tissu rétinien, en ayant disjoint les éléments. « Par la coagulation de ce liquide, dit Fuchs, il peut se former des masses en mottes; aussi ce processus est-il accompagné en général de dégénérescence graisseuse. Je serais disposé à croire qu'aux petites taches de la rétinite

circinée correspondent en partie pareilles exsudations riches en éléments albumineux. Pour cela plaide la ressemblance que les figures lobulées et arborescentes des taches blanches de la rétinite circinée affectent, quant à leur forme, avec ce que *Ivanoff* a décrit comme œdème de la rétine. Ce dernier état résulte d'espaces creux, situés dans les couches des grains internes et externes, qui confluent en prenant de l'extension. Entre ces espaces creux, les fibres de support de Müller se trouvent placées comme des arches. Il est connu que ces espaces creux, vus de face, forment des figures lobulées et ramifiées, ce qui résulte de l'arrangement des fibres de support. Il est par conséquent à présumer que les figures absolument semblables de la rétinite circinée reposent aussi sur l'arrangement des fibres de support. Si l'on admet qu'il s'agit ici d'un épanchement dans le tissu mollasse de la couche des grains, la forme et l'étendue de ces épanchements doivent être déterminées par les fibres de support résistantes.

« Wedl et Bock (*Atlas der path. Anatomie des Auges*, fig. 96) représentent une rétine qui montre de nombreuses petites taches rondes, nettement circonscrites, que l'examen anatomique a démontré être de petits espaces creux situés dans les couches externes de la rétine. Les auteurs croient que ce cas se rapporte à une rétinite *punctata albescens*. Ils admettent donc que ces espaces creux se présentent à l'ophtalmoscope comme de petites taches blanches.

« Pourquoi les petites taches blanches apparaissent-elles précisément dans l'étendue d'une zone qui contourne à une certaine distance la macula ? La première idée est qu'il existe un rapport entre ces taches et les vaisseaux de la rétine. Si l'on ne connaissait que les cas (Fuchs en cite 5 sur 12) où les petites taches blanches courent le long d'un des plus gros vaisseaux à direction temporale, il faudrait sans hésiter admettre un rapport originaire. Mais cette idée doit tomber pour la raison que, dans la plupart des cas typiques, l'anneau formé par les taches se trouve situé en deçà des plus gros vaisseaux temporaux et ne se met pas en rapport plus intime avec eux. Dans ce dernier cas, l'on pourrait encore croire que les taches naissent des fins ramuscules qui courent des gros vaisseaux temporaux vers la macula. Mais cette supposition doit aussi être aban-

donnée et cela précisément en considération des cas de la première catégorie où les taches blanches se trouvent situées au delà des vaisseaux temporaux. Si l'on veut rapporter l'anneau des taches, pour ce qui concerne sa forme et sa situation, à la structure de la rétine, on ne pourrait penser qu'à l'arrangement des faisceaux nerveux, qui, d'après Michel, partent des bords supéro et inféro-externes de la papille pour contourner la macula et s'enlacer au delà vers la région temporale.

« Pour ce qui concerne les altérations de la macula et de son entourage, nous n'en pouvons dire autre chose qu'elles, aussi, doivent être situées derrière la couche des fibres nerveuses de la rétine, puisque l'on voit les fins ramuscules de cette région placés partout au-devant de l'opacité rétinienne. »

Pour nous, le rapport des taches avec le système vasculaire de la rétine paraît indéniable, et, au début, c'est le réseau des vaisseaux périmaculaires qui intervient. L'anneau remonte ensuite avec les années vers les gros troncs temporaux et finit peu à peu par les enlacer et les dépasser. Pour admettre le raisonnement de notre confrère de Vienne, il faudrait supposer que la région de la rétine située au delà des gros troncs vasculaires serait dépourvue d'un lacis de fins vaisseaux, mais il n'en est nullement ainsi. En réalité, ce lacis est infiniment moins riche et moins serré que celui qui se dirige vers la macula, et telle est aussi la raison pour laquelle les taches ont bien moins de tendance à outrepasser les gros troncs.

Nous passerons maintenant en revue les différences que nous avons constatées en comparant nos observations au tableau clinique donné par Fuchs. Parmi les cas *typiques*, 8 seulement ont été observés à Vienne sur un chiffre de 70,000 malades. La proportion reste la même à Paris (15 sur 140,000). Mais tandis que l'on ne peut ajouter là-bas que 4 cas douteux (insuffisamment observés ou atypiques), nous pourrions citer ici un nombre infiniment plus considérable de cas, où, conjointement avec une rétinite apoplectiforme, on a rencontré les taches groupées en grappes de la rétinite circinée, sans qu'elles se montrent toutefois avec cette symétrie parfaite en ovale autour de la macula, comme le démontre la figure 42 (dessinée dans notre ophtalmoscopie clinique) (1). Nous concluons que les

(1) Voy. pl. III, fig. 6.

taches circinées, qu'elles soient des plaques de dégénérescence graisseuse, des épanchements fibrineux ou des vacuoles (œdème rétinien), ne sont pas *exclusivement* les produits d'une maladie *unique*, mais qu'elles se rencontrent dans maintes affections dérivant de troubles circulatoires de la rétine.

Ainsi la figure 42 de notre ophtalmoscopie clinique (voyez fig. 6, pl. III) n'a pas été citée par Fuchs comme un cas de rétinite circinée, non à cause des changements vasculaires qui l'accompagnent (périvasculite de la branche artérielle temporale supérieure), mais évidemment parce que les taches en grappes ne contournent pas la macula et qu'elles apparaissent du côté nasal de la papille. Pourtant cette dernière apparition a parfois lieu dans les anciens cas, et le cercle ovalaire n'est que très rarement fermé en entier autour de la macula.

Pour ce qui concerne la position de l'anneau en taches périmaculaires, Fuchs laisse du reste lui-même une assez grande latitude dans l'emplacement qu'il lui assigne. « La position, dit notre confrère, par rapport aux gros troncs vasculaires est différente, quoique la situation de l'anneau soit assez semblable; par contre, le parcours des gros troncs vasculaires peut se comporter assez différemment. La règle est que les troncs vasculaires temporaux contournent la périphérie de l'anneau sans se mettre en rapport avec lui; seules les branches qui en émanent vers la macula dépassent l'anneau. Dans les cas où les vaisseaux temporaux ont plutôt un parcours rectiligne en dehors, ils peuvent concorder avec le secteur supérieur ou inférieur de l'anneau. Dans ces cas, un rapport intime des vaisseaux avec les taches blanches ne saurait être souvent méconnu; les taches longent de préférence les vaisseaux, ou les figures arborescentes qui résultent de la confluence des taches se groupent sur les côtés des vaisseaux en sens vertical. »

Cette direction en sens vertical s'observe bien sur notre fig. 6, pl. III (42 de l'ophtalmoscopie clinique), mais la tache est située du côté nasal de la papille, disposition dont aucun des 12 dessins de Fuchs ne donne un exemple. Cette localisation ne saurait être contestée pour les anciens cas et nous ferons remarquer ici que nous avons observé certains malades bien au delà des 7 ans que leur a consacrés notre éminent confrère de Vienne.

Citons encore un point qu'une longue observation permettra de modifier dans la description si lucide du clinicien viennois : « Si la position et la forme des taches, dit Fuchs, sont déjà caractéristiques, ceci est encore plus vrai pour leur fine structure. Car il est de règle que l'anneau se compose de petites taches d'une couleur blanc de lait ou d'une couleur mate luisante. Celles-ci tranchent vivement sur le fond rouge de l'œil et ne montrent jamais un liséré pigmentaire. Ces taches, tant qu'elles sont isolées, ont à peine le diamètre d'un gros vaisseau rétinien. Il est rare qu'elles se groupent sans confluer. En règle générale, elles confluent de manière à former une figure gracile, lobulée, qui représente une feuille ou peut être comparée à l'arbor vitæ du cervelet. Ces figures peuvent de nouveau, entre des plans blancs d'une plus grande étendue, laisser apparaître le fond rouge en d'étroits interstices qui, par le contraste avec les plans clairs, semblent si sombres que l'on est tenté de prendre ces îlots rouges pour des parties teintées en noir. »

Cette description est parfaite, et, à cause du contraste qui frappe notre confrère, il est très probable que la plupart de ses malades étaient des sujets blonds dont les yeux offraient un fond rouge très vif. Chez ces malades, il est en effet surprenant de voir avec quelle intensité les taches tranchent sur le fond, et même celles-ci, qui peuvent proéminer assez sensiblement, coupent sur le rouge voisin sans aucun dérangement pigmentaire, ni près ni à quelque distance de la tache. Mais il n'en est plus ainsi dans les anciens cas, sur des sujets à coloration foncée et dont les yeux offrent un fond brun ; ici, à mesure que la tache se gonfle, un liséré noirâtre peut se montrer sur une partie de la tache, ainsi que cela a été dessiné avec grand soin par Masselon sur la figure 4, planche II.

Ce que nous avons observé chez nos malades, que nous avons pu suivre pendant des années, c'est que la dégénérescence blanche se propage essentiellement en sens centrifuge par rapport à la macula et qu'entre celle-ci et les parties dégénérées il reste *constamment* une zone indemne, où même l'examen à l'image droite le plus attentif ne laisse découvrir aucune altération. Il est bien entendu que nous ne parlons pas des changements périmaculaires les plus proches de la fossette, sur lesquels nous aurons à revenir.

Nous arrivons maintenant au point essentiel qui rattache, ainsi que nous le pensons, la dégénérescence blanche à la rétinite apoplectiforme. Comme pour la majorité des cas de cette dernière forme d'affection, les vaisseaux n'ont pas besoin de montrer des altérations; ils ne sont que rarement d'un aspect tortueux. Mais dans des cas anciens, on peut observer un épaississement de la paroi vasculaire; une véritable périvasculite, comme le représente le dessin (fig. 6, pl. III) déjà publié dans l'ophtalmoscopie clinique.

Des épanchements sanguins ne se montrent dans les cas récents que vers la région maculaire et sont punctiformes. On recherche vainement au début de la maladie des hémorrhagies d'une certaine étendue, et Fuchs n'en cite pour ses cas qu'un seul exemple. Mais il en est tout autrement dans les cas anciens, datant de quelques années; ici nous avons *constamment* retrouvé des hémorrhagies situées soit en dehors de l'anneau de dégénérescence blanche, soit sur cet anneau même. Rien ne les différencie des épanchements ordinaires lorsque ces hémorrhagies siègent en dehors des parties dégénérées, tandis que les extravasations sanguines placées sur les parties proéminentes et blanches de l'anneau ont toujours une forme ovalaire nettement circonscrite, offrent à peine l'étendue du calibre d'un gros vaisseau rétinien et paraissent parfois attachées à un petit vaisseau de la rétine (voy. fig. 2, pl. 1, et fig. 3, pl. 2).

Nous avons toujours vu ces hémorrhagies dans les cas que nous avons pu poursuivre, c'est-à-dire dans la moitié de nos observations. Il paraît en avoir été ainsi dans ceux que Fuchs a observés, car je vois qu'il mentionne cinq fois de vastes épanchements de sang dans ses observations.

Ce qui nous confirme dans l'idée d'une corrélation intime de la dégénérescence blanche avec la rétinite apoplectiforme, c'est que nous venons d'observer chez un malade âgé de 60 ans, sur un œil, le droit, une forme typique de rétinite circinée, tandis que ce diabétique présentait sur l'autre une rétinite hémorrhagique caractéristique, telle qu'on l'observe dans le diabète.

Les altérations du côté de la macula sont insignifiantes au début de l'affection , mais peu à peu il se développe un trouble grisâtre à contour irrégulier qui dépasse comme étendue le double du diamètre de la papille, se trouve être parfois le siège

de petites hémorrhagies et finit par montrer des dépôts irréguliers de pigment. Nous n'avons, dans aucun de nos cas, vu proéminer sensiblement cette tache opaque, comme l'indique Fuchs, ni jamais s'entourer d'un véritable *cercle* pigmentaire, ainsi que notre confrère le représente pour un cas, où l'anneau de dégénérescence blanche aurait disparu complètement. Ce que nous croyons au contraire caractéristique pour l'altération maculaire, c'est la manière peu tranchée avec laquelle elle se dessine comparativement aux plaques de dégénérescence blanche, aussi la représentation en est-elle rendue particulièrement difficile.

Dans les dessins de Fuchs, aucune des diverses altérations maculaires ne se ressemble l'une à l'autre. D'ailleurs, la coloration du fond de l'œil intervient ici d'une façon très notable et fait que, dans un cas, on note à peine un halo, tandis que dans d'autres, chez des sujets bruns, l'altération prend une teinte franchement grisâtre ou gris jaunâtre à contours indécis, placée constamment en deçà des fines ramifications vasculaires qui s'irradient vers la macula.

Nous avons déjà dit que nous n'avons jamais vu des taches de dégénérescence blanche apparaître dans la région maculaire même ; de même, nous n'avons jamais rencontré une altération en étoile dans cette région comme dans la rétinite brightique, la papillo-rétinite ou une ancienne rétinite apoplectiforme ordinaire. Pourtant cette région est constamment le siège d'une altération progressive dans la dégénérescence blanche qui, dès le début, se révèle par l'apparition d'un scotome et se dessine de plus en plus par des accumulations irrégulières de pigment.

Nous arrivons maintenant au point qui différencie le plus ce que nous désignons sous le nom de dégénérescence graisseuse ou blanche de la rétinite circinée de Fuchs. Nous n'avons, dans aucun de nos cas, vu l'affection se *dissiper*, ainsi que Fuchs l'a observé, lorsqu'il dit : « Les figures lobulées qui se sont formées par la confluence des petites taches se désagrègent en fragments et se dissocient de nouveau en petites taches. Dans un cas, la figure composée de taches prenait un aspect « diffluent », c'est-à-dire les limites semblaient lavées, comme si elles avaient été dessinées avec de l'encre sur un papier

brouillard. Les taches isolées, qui naissent ainsi par la décomposition des figures plus étendues, perdent peu à peu leur coloration d'un blanc pur; elles deviennent d'un blanc sale et paraissent quelquefois comme couvertes d'une fine poussière noire. Ces figures semblent au bord comme rongées et se dissocient en petits points blancs minimes. A leur place se montrent non rarement des cristaux isolés de cholestérine. La régression a été dans un cas (IV) si complète qu'après quatre ans, la tache maculaire aussi bien que l'anneau de taches avaient complètement disparu. »

Je me permets d'observer à mon excellent collègue que son cas IV n'aurait pas été rangé par nous parmi les cas typiques de dégénérescence blanche. Car ce que Fuchs décrit comme « zerronnen », diffluent et résultant de la dissolution des taches de dégérescence, comment sait-il que ce soit là le résultat d'une transformation d'anciennes taches. Notons en effet que, dès le premier examen, Fuchs dit : « Dans le demi-cercle on ne voit pas de petites taches isolées, mais toutes confluent en des figures qui ne sont pas nettement délimitées et qui paraissent comme « zerronnen » diffluentes. Dans le demi-cercle supérieur aussi bien que dans l'inférieur, les taches n'ont plus un aspect blanc pur, comme dans les cas précédents, mais leur couleur est d'un blanc sale. Il semble que la masse blanche se trouve en couche plus mince et on a l'impression de taches noires extrêmement fines sur une surface blanche, d'où la teinte blanc sale. »

Où voit-on ici l'image tranchante de la dégénérescence blanche? Et cette malade n'a-t-elle pas été observée avec l'idée préconçue qu'elle était atteinte d'une affection en voie de régression, son scotome datant de deux ans.

Ici, disons-le sans réticence, l'appréciation théorique et reconstitutive par mémoire n'a, à notre avis, aucune valeur clinique. Nous ne pouvons juger de la marche progressive ou régressive d'une pareille lésion du fond de l'œil que si l'on prend, ainsi que Masselon a l'habitude de le faire, des croquis de dessins exacts à diverses périodes et qu'on les compare, non pendant qu'on dessine à nouveau son malade, mais après que le dernier dessin fait isolément est terminé. C'est ainsi que l'on se renseigne sûrement sur la disparition plus ou moins

complète ou sur l'atténuation d'une tache, mais non en comparant, comme Fuchs l'a fait, deux groupes de taches et en concluant que les diffuses doivent résulter de la disparition d'un groupe de taches plus nettement apparentes.

Je n'insiste pas sur les deux autres cas qui fournissent à Fuchs la démonstration de la possibilité d'une régression de sa rétinite circinée et où de vastes pigmentations ont occupé les anciennes parties dégénérées. Il me suffit de faire ressortir ce point, que, dans *aucun* cas, nous n'avons noté sur les dessins pris chez nos malades, la disparition complète des taches; ce que nous avons observé c'est une suraddition de pigment, et, en suivant les malades, nous avons, Masselon et moi, constamment emporté cette conviction *qu'il s'agit, pour la vraie dégénérescence blanche, d'une maladie lentement mais sûrement progressive, une partie malade ne faisant en aucun cas un retour complet vers l'état normal.* Il n'existe donc pas pour la *marche* de l'affection un accord parfait entre les observations de Vienne et les nôtres. Le trait caractéristique de cette affection me paraît être sa marche *constamment*, mais *très lentement progressive* (1).

L'observation que nous donnons à la fin de ce travail démontre cette progression si traînante, mais continue pendant un espace de plus de 20 ans. Ce qui nuit à la démonstration indiscutable de ce fait, c'est que cette affection est tellement rare que même les atlas les plus réputés, comme celui de Jaeger, ne citent aucun exemple de cette maladie absolument rebelle à

---

(1) On peut du reste des 8 cas typiques de Fuchs déduire la même conclusion, car le seul cas sur lequel notre confrère s'appuie pour déclarer la régression complète n'est, d'après nous, pas celui d'une rétinite circinée. Toute l'altération maculaire se borne à « une coloration sale, gris jaunâtre » et l'anneau se compose par moitié d'une masse diffluente « zerronnen » qui serait des plus régressives d'après son appréciation première. Dans trois autres cas où l'on avait aussi conclu à une régression de la maladie, l'examen ultérieur a prouvé à l'*évidence* la progression de l'affection, mais aussi ces trois cas montrent des altérations tranchées de la macula. Évidemment Fuchs avait l'idée préconçue que cette affection *devait* se montrer régressive; ainsi dans son observation VII, notre confrère dit : « On reçoit l'impression comme si sur l'œil gauche la rétinite était d'une date plus ancienne et en voie de régression, tandis que d'après le dire de la malade l'œil gauche était tombé malade plus tard que le droit. » Je crois qu'on aurait pu ici se fier au dire de la malade plus qu'à l'*impression* que donnait l'aspect ophtalmoscopique; aussi, lorsqu'on l'examine 18 mois après, on constate une aggravation sensible de l'affection envisagée tout d'abord comme régressive.

tout traitement. En outre, lorsqu'on a maintenu en observation les malades pendant un certain temps, il faut encore user de son autorité et de toute sa persuasion pour obtenir d'eux qu'ils se représentent et viennent se soumettre sans profit à un examen attentif et prolongé, dans le but de constater les progrès incessants de l'affection.

D'autre part, il est absolument exceptionnel de rencontrer, comme dans notre observation Kunst, la dégénérescence blanche chez de très jeunes sujets et même de la voir apparaître, comme dans le troisième cas de Fuchs, chez une personne âgée de 38 ans. Presque tous les malades ont dépassé la cinquantaine, beaucoup même ont atteint 60 et 70 ans. Comment alors suivre la marche d'une affection à laquelle la mort fixe un terme et surtout dans les cas où, l'affection restant localisée sur un œil, le malade ne se préoccupe que médiocrement de son état (1).

La *marche progressive* se révèle par une augmentation du nombre des foyers de dégénérescence que précèdent presque constamment des foyers d'apoplexie, par un soulèvement plus accentué des anciennes plaques et parfois par des troubles nutritifs du corps vitré et du cristallin. Lorsque l'on prend des croquis à des intervalles réguliers, on constate (voy. fig. 1 et 2, pl. 1, et fig. 3, pl. 2) que l'accroissement se fait de telle façon que l'anneau périmaculaire, tout d'abord ébauché, tend peu à peu à se compléter ; que, primitivement plus ou moins distant des gros troncs vasculaires, il remonte ou descend — suivant qu'il s'agit des troncs situés au-dessus ou au-dessous de la macula — et qu'une fois les gros vaisseaux franchis, les altérations dégénératives peuvent se montrer en dedans de la papille du nerf optique. On constate bien moins une tendance de la maladie à se concentrer dans la région maculaire et les altérations de la macula semblent plutôt avoir une propension à s'atténuer et à faire place à une pigmentation anormale et définitive de cette région.

Le soulèvement de l'anneau, constitué à la longue par des

(1) Pour ce qui regarde la fréquence de l'affection qui nous occupe, comme maladie atteignant à la fois les deux yeux, Fuchs, sur 12 cas, l'a observée 5 fois des deux côtés. D'après notre propre expérience, nous avons la conviction que la dégénérescence blanche est bilatérale dans plus de la moitié des cas.

masses blanchâtres confluentes et recouvertes çà et là par de petits foyers hémorrhagiques, s'accentue très sensiblement et le fait apparaître comme rapetissé. Je n'ai pas pu, comme Fuchs, constater que les parties non atteintes de dégénérescence aient été le siège d'un épaississement en présentant une coloration gris blanchâtre. De même, nous n'avons constaté chez aucun de nos malades le développement d'un décollement de la rétine, comme Fuchs le signale pour deux cas chez ses 12 malades. Du reste, on voit dans les consultations données par Otto Becker qu'il parle lui aussi d'un décollement partiel de la rétine chez le malade Kunst, que nous avons observé pourtant pendant une très longue période de temps sans que nous ayons pu nous rendre compte du moindre soulèvement de la rétine autre que celui produit par la dégénérescence. Fuchs dit, lui aussi, qu'il s'agissait pour ses deux cas de décollement partiel, « dont l'un survenu à la place d'un épanchement sanguin étendu, l'autre siégeant en deçà de l'épaississement annulaire de la rétine, c'est-à-dire vers la macula ».

Dans nos cas, le corps vitré est resté, pendant toute la durée des observations, libre d'opacités, tandis que Fuchs signale pour tous ses cas progressifs de fines opacités en poussières ou en flocons. Il n'est nulle part question d'opacités du cristallin autres que celles liées à l'âge du sujet et fréquentes chez les malades qui ont dépassé la soixantaine. Nous avons observé une altération nutritive du cristallin indubitablement liée à l'affection rétinienne, qui s'est développée chez notre malade Kunst, jeune encore, sous la forme de cataracte polaire postérieure étoilée, analogue à l'opacité cristallinienne que l'on voit dans la rétinite pigmentaire.

Les progrès de la maladie ne se révèlent guère aux malades eux-mêmes, parce que dès le début il s'est développé insidieusement un scotome central qui a très notablement réduit la vision. Ainsi, chez le malade Kunst que nous avons pu suivre le plus longtemps, la vision était tombée presque dès le début de la maladie au point que les doigts ne pouvaient plus être comptés au delà de 3 mètres. Après un espace de 20 ans la vision était encore presque la même, et, en dépit du développement avancé d'une cataracte polaire postérieure, le malade compte encore les doigts à 2 mètres.

En terminant, disons encore un mot de la concordance de la dégénérescence blanche avec d'autres altérations du fond de l'œil. Abstraction faite des hémorrhagies rétiniennes, l'affection ne se rencontre qu'avec une seule anomalie du fond de l'œil, nous voulons parler des verrucosités vitreuses ou infiltration vitreuse de la rétine. Rien d'étonnant qu'il en soit ainsi, attendu que, dans la plupart des cas, il s'agit de malades atteignant 60 et même 70 ans.

Masselon qui, en 1884, a déjà publié son mémoire sur « l'infiltration vitreuse de la rétine et de la papille », a comme moi pu constater la fréquence des verrucosités vitreuses chez les vieillards. On est d'autant moins autorisé à ranger cet état parmi les inflammations et altérations morbides de la choroïde que l'acuité visuelle n'en est nullement ou à peine modifiée, même si l'infiltration se concentre plus spécialement dans la région maculaire. Nous ne comprenons donc pas pourquoi Fuchs, qui reconnaît l'identité de l'infiltration vitreuse décrite par Masselon avec l'affection signalée par Waren Fay (Opht. Hosp. Rep. VIII, p. 321) et Nettleship (the Diseases of the eye, 5e éd., London, 1890, p. 193), recommande d'appliquer à cette altération évidemment sénile et anodine « la désignation employée par Nettleship de choroïditis centralis guttata senilis ». Non, ce n'est pas une choroïdite, comme le sent du reste fort bien Fuchs lui-même, lorsqu'il ajoute : « A la rigueur, on pourrait reprocher à cette dénomination de désigner comme une choroïdite cette affection, qui, en général, n'a rien à faire avec une inflammation. » Pourquoi alors appeler inflammation ce qui n'est pas inflammation et ne pas conserver le nom d'infiltration vitreuse (Masselon), ou de verrucosités vitreuses !

Il est aisé de mettre en évidence l'inconvénient qu'il y aurait à accepter la manière de voir adoptée par Fuchs, car nous nous sommes efforcé de bien isoler la dégénérescence blanche en tant qu'affection rétinienne, comme l'a fait, de son côté, notre collègue de Vienne ; et maintenant, vu la concordance assez fréquente d'altérations séniles, voilà qu'on veut accoupler cette rétinite (1) avec une choroïditis centralis guttata ! Mais alors,

(1) Si nous disons rétinite, c'est une concession que nous faisons à M. Fuchs car, en l'absence de recherches histologiques, rien ne prouve qu'il s'agisse ic d'une inflammation, et sous ce rapport notre expression de dégénérescence blanche

il s'agirait donc dans ces cas, non d'une rétinite, mais d'une chorio-rétinite.

Le but de nos études doit être évidemment non de compliquer, mais bien de simplifier, en plaçant dans de grands cadres les divisions et subdivisions d'une seule et même affection. Telle est la raison pour laquelle nous avons posé comme titre cette question : doit-on détacher comme une entité morbide la rétinite circinée de Fuchs — notre dégénérescence graisseuse ou blanche — du groupe des diverses rétinites apoplectiformes ? Au lecteur de décider s'il en doit être ainsi. A quelque opinion que l'on s'arrête, le professeur Fuchs n'en conservera pas moins le mérite d'avoir minutieusement étudié une forme toute particulière de rétinite et d'avoir attiré l'attention sur une variété morbide qui, à cause de son extrême rareté, peut mettre le praticien dans un grand embarras pour poser un diagnostic. Heureusement, la maladie en question ne se rencontre que très exceptionnellement chez de jeunes sujets et n'a pas encore été observée chez les enfants, car dans ce dernier cas, il faudrait craindre une confusion redoutable avec le début du gliome.

Nous donnons ici la première observation de dégénérescence blanche (rétinite circinée), que nous avons rencontrée dès 1873. Cette observation présente un très grand intérêt parce qu'elle concerne un malade qui s'adressa aux hommes les plus compétents et les plus versés en ophtalmologie et parce qu'elle montre dans quel embarras on se trouve placé pour établir un diagnostic et le classement de cette affection si insolite. En outre, cette observation restera toujours fort curieuse en ce sens qu'elle donne des renseignements exacts sur l'évolution d'une maladie suivie à l'ophtalmoscope pendant plus de 20 ans.

Obs. I. — Il s'agit d'un jeune homme de 17 ans, M. Kunst, qui se présente au commencement de février 1873 avec un affaiblissement visuel notable de l'œil gauche, dont on ne s'était aperçu qu'accidentellement et dont on ne pouvait nullement préciser le début. L'image ophtalmoscopique était celle de la rétinite

---

est préférable à celle de rétinite circinée, car elle ne préjuge ni de la nature histologique ni de la nature pathologique de l'affection.

circinée, développée déjà à un assez haut degré. Pendant un voyage en Allemagne, le père avait conduit son fils chez le professeur Rothmund, à Munich, puis chez le professeur Becker, à Heidelberg, qui, le 31 décembre 1872, avait remis au malade la consultation suivante :

« Le jeune K... de Paris, qui est venu chez moi avec un avis du Prof. Rothmund de Munich, souffre sur l'œil gauche d'une dégénérescence de la rétine, et probablement aussi de la choroïde, à laquelle s'est peut-être joint un décollement partiel. Je ne puis actuellement pas prononcer si ce processus, qui a déjà déterminé une réduction notable de la vue, est progressif ou stationnaire. Si, par des examens répétés, la marche progressive devenait manifeste, je poserais un pronostic des plus défavorables. Avant que cette question soit décidée, je crois toute thérapeutique non motivée. Je ne puis considérer comme juste l'opinion émise par le Prof. Rothmund, c'est-à-dire que les parties d'un blanc brillant que révèle l'ophtalmoscope seraient dues à une atrophie de la choroïde, et cela pour cette raison que ces parties qui sont traversées par des vaisseaux, montrent une altération pathologique, proéminant incontestablement vers le corps vitré. Une concordance avec l'affection cardiaque de M. K... n'est pas impossible, mais aussi elle n'est pas démontrable (1).

Le jeune malade fut considéré par moi comme atteint d'une dégénérescence graisseuse de la rétine, sur l'évolution et l'origine de laquelle je ne sus me prononcer; je m'écartais pourtant du diagnostic du professeur Becker en ce sens que je ne pus nulle part découvrir des altérations vasculaires de la rétine, et bien moins encore un décollement partiel dans les parties les plus dégénérées de la rétine.

---

(1) Voici en quoi consiste, d'après une consultation du Prof. Buhl, de Munich, datée du 20 décembre 1872, cette affection cardiaque : « M. H. Kunst montre depuis quelques années de vives palpitations cardiaques, qui, avec une pâleur du visage, ont été depuis longtemps les seuls symptômes morbides. En examinant attentivement j'ai trouvé le cœur un peu agrandi, mais les valvules intactes, tel est le résultat d'examens répétés de percussion et d'auscultation. On conseilla le repos, un séjour dans des endroits frais, parfois le port de compresses froides et du sac de glace. Le choc violent a sensiblement diminué dans les derniers temps, de façon que j'espère qu'en suivant ce même régime, cet état inquiétant se dissipera. Il y a à peu près 6 semaines, le malade s'aperçut pour la première fois qu'il voyait moins bien d'un œil ; je l'engageai vivement à se faire examiner de suite à l'ophtalmoscope. Le résultat de cet examen a été consigné par le Prof. Rothmund. Celui-ci attire naturellement l'attention sur une corrélation possible de l'affection cardiaque, mais qui n'est nullement démontrée. De l'albuminurie ou tout autre mal n'existe pas. »

Le père était on ne peut plus inquiet sur l'état de son fils car Becker, tout en se montrant très réservé dans sa consultation, ne lui avait pas caché qu'il considérait l'œil malade comme voué à l'énucléation et que son diagnostic penchait vers l'existence d'une néoplasie. Aussi, me suppliait-il de bien vouloir me mettre en relation avec le professeur Becker, ce que je fis d'autant plus volontiers que j'avais cru pouvoir affirmer catégoriquement que cet œil, quoique dégénéré au point de ne laisser que peu d'espoir pour le rétablissement de la vision, ne pouvait en aucun cas faire courir un risque quelconque au malade. Becker m'écrivit à la date du 26 février 1873 la lettre suivante :

« Cher Wecker, on me demande de vous donner des nouvelles concernant mon observation de l'œil gauche de M. K... de Paris. J'ai examiné cet œil pour la première fois le 25 novembre 1872 et la dernière fois le 26 janvier 1873. Dans cet intervalle plusieurs examens furent faits. J'ai d'autant moins besoin d'insister sur la description de l'image ophtalmoscopique que, pendant cet intervalle, elle n'a pas subi le moindre changement.

Dans l'interprétation de l'image, je diffère totalement de la manière de voir du professeur Rothmund, dont on vous aura aussi probablement fait connaître la lettre. Les parties blanches de la rétine proéminent indubitablement vers le corps vitré, et sont par conséquent des épaississements ou peut-être aussi des détachements partiels de leur support. Les tortuosités particulières des vaisseaux, dont quelques-uns aussi offrent l'apparence d'une nouvelle formation dans ces parties, plaident pour l'opinion qu'il s'agirait ici d'une dégénérescence de la rétine, représentant peut-être le début d'un néoplasme.

Il me paraît singulier que Rothmund puisse envisager ces parties comme la conséquence d'une atrophie de la choroïde. L'interprétation de l'image est d'autant plus difficile qu'elle est certainement excessivement rare.

L'unique cas semblable que j'aie vu a eu des suites très défavorables. Dans l'espace de plusieurs années, il s'est très lentement développé dans les deux yeux un décollement complet de la rétine. Dans l'un des yeux, il survint alors brusquement une attaque glaucomateuse, de façon que j'en fis l'énucléation et que j'en pus faire l'examen plus tard. On rencontra dans la rétine un néoplasme d'un aspect réticulé, composé d'un tissu très dense et que l'on dut envisager comme un fibrome. Ce cas a été examiné chez moi par le Dr Cutler de New-York, mais il n'a pas été publié. Le mal avait résisté à toute intervention thérapeutique. Chez M. K..., je me suis borné à l'observation, dans le but de me renseigner si quelque changement se mani-

festait, ce qui n'a pas eu lieu. Il voyait, avec sa légère myopie, 1/30 jusqu'à C C le 25 décembre 1872, et le 26 janvier 1873 l'état était le même. Il lisait encore le 25 décembre 1872 quelques mots de Snellen, 8, et même le 26 janvier 1873 quelques mots du 6. Les défectuosités du champ visuel restèrent aussi les mêmes. Dans ces conditions je ne pus, eu égard au vice cardiaque que présentait le malade, me résoudre à une cure active. Je persistais à admettre encore la possibilité d'un état stationnaire. Ce que je puis affirmer avec certitude, c'est que, pendant les 4 semaines de son séjour ici, aucun changement ne s'est montré dans l'état du malade. J'apprendrai avec grand intérêt votre manière d'apprécier ce cas et le succès de la cure entreprise par vous. »

Le jeune malade, dont l'affection cardiaque n'existait qu'à l'état d'ébauche, fut en réalité soumis par moi à une cure de transpirations combinée à l'administration de faibles doses de mercuriaux, traitement que l'on interrompit bientôt à cause de son absolue inefficacité du côté d'une amélioration de la vue, qui, par suite de l'existence d'un scotome central, tomba promptement au point de ne plus permettre de compter les doigts au delà de 3 mètres. Vu les inquiétudes du père, accrues encore par la menace d'une néoplasie qu'on lui avait fait entrevoir, je le décidai, à l'occasion du congrès de 1873 tenu à Heidelberg, à se rendre avec moi dans cette ville, en lui proposant alors une consultation avec les confrères les plus marquants que nous y rencontrerions.

Mais, avant de se rendre à Heidelberg, le père me pria de vouloir bien lui donner une recommandation pour Bowman, dont il désirait aussi avoir l'avis. A Londres, le jeune malade rencontra en visite, chez Bowman, Donders qui écrivit de sa main, le 9 juillet 1873, la consultation suivante, signée de ces deux célébrités :

« MM. Bowman et Donders ont examiné l'œil gauche de M. Herm. K..., et trouvé les changements intra-oculaires décrits avec grand soin par MM. Becker et de Wecker. Nous sommes d'avis que l'état est stationnaire et existe depuis fort longtemps, peut-être même comme état congénital, et nous croyons que, dans ce cas, la thérapie restera sans effet. Mais il s'agit de constater avec certitude l'état permanent, et nous croyons qu'un examen fait à Heidelberg par MM. Becker, de Wecker et Donders, surtout par M. Becker, qui le premier a vu le malade, pourra conduire à un résultat. En attendant, le traitement hydrothérapique et le repos dans la Suisse, dont l'utilité est plus ou moins problématique, pourront être différés, attendu

qu'ils comportent de graves inconvénients pour le père de notre malade. 5 Cliffard st. »

Muni de cette consultation, notre malade se rendit à Heidelberg où une nouvelle consultation eut lieu en présence de Arlt, Donders, Otto Becker et moi, sans que l'on ait pu poser un autre diagnostic que celui d'une dégénérescence insolite de la rétine, dont on n'était pas éloigné de ramener l'évolution première à la vie intra-utérine, dégénérescence que l'on considérait comme inoffensive et ne devant pas avoir de conséquences fâcheuses pour le malade.

A partir de 1874, je ne vis le jeune malade, dont le dessin avait été pris avec soin par Masselon à l'ophtalmoscope fixe (voy. pl. I, fig. 1), qu'à des intervalles assez éloignés, ce qui me permit de constater que, dans ces premières années, ni l'état du fond de l'œil, ni la fonction visuelle ne subirent un changement notable. Sur mon conseil, tout traitement avait été suspendu.

Le malade devant se rendre à New-York, je l'engageai à faire examiner son œil par Knapp qui, à la date du 23 décembre 1877, donna l'avis suivant sur l'affection en question :

« J'ai examiné l'œil de M. K... avec grand intérêt, et j'en ai pris une esquisse détaillée. Je considère l'affection comme une exsudation plastique (néoformation de tissu connectif) siégeant entre la choroïde et la rétine, et partiellement dans la rétine même. Le mal date de fort longtemps et est probablement congénital, car en quelques points on voit des dépôts calcaires et des verrucosités cristallines (Kristalldrusen). Le processus est complètement terminé (1), et comme tel incurable, mais il n'aura aussi pas d'autres suites fâcheuses pour l'œil attaqué, ainsi que pour le congénère. L'autre œil est sain et permet à M. K... de se livrer à ses occupations. 254, 24th street. »

C'est dix ans après le premier examen que l'on dessina à nouveau l'œil de M. K... (voy. pl. I, fig. 2) et à cette occasion, on me demanda un mot pour renseigner les médecins traitants, et en particulier le professeur Potain, sur le genre d'affection oculaire dont le jeune homme, alors âgé de 27 ans, était atteint. A la date du 23 novembre 1883, je lui remis la note suivante :

« M. K... présente, à gauche, une dégénérescence graisseuse de la rétine, actuellement encore en voie de progression, ainsi que

(1) La suite a montré que Knapp avait été trop affirmatif.

l'attestent la présence de petites hémorrhagies et les altérations vasculaires de cette membrane. Un semblable état réclame une surveillance attentive dirigée vers les organes de la circulation et les reins, à cause de leur participation possible dans l'étiologie de l'affection oculaire. A gauche, les altérations rétiniennes ne permettent plus à M. K... de compter les doigts au delà de deux mètres. A droite, on trouve une réfraction 70° + 0,75 + 1, avec une acuité visuelle V = 1. Rien d'anormal au fond de l'œil de ce côté. »

Pour ce qui concerne l'état général du malade, ses médecins ordinaires lui délivrèrent, au 10 décembre 1883, la consultation suivante : « M. K... a été atteint deux fois de rhumatisme articulaire aigu, dont il lui reste un léger souffle à la pointe du cœur au premier temps. A ces phénomènes se sont ajoutés, depuis plusieurs mois, des symptômes nerveux, tels que oppression, céphalée généralisée, insomnie, auxquels s'adjoignit en dernier lieu une légère hémiplégie gauche. » On aurait pu croire, à partir de cette époque, que des symptômes graves étaient en train d'évoluer. Il n'en fut rien, le malade s'acheminait vers une neurasthénie prononcée, ainsi que le démontre la consultation donnée il y a un an, et signée du 19 novembre 1892, par le professeur Potain :

« Une insuffisance mitrale, très légère, actuellement constatable chez M. K..., remonte assurément au rhumatisme articulaire aigu dont il a été affecté il y a plus de dix ans. Cette insuffisance n'a entraîné aucune hypertrophie notable du cœur et ne s'est compliquée d'aucune autre lésion, de même que l'on ne constate aucune stase sanguine, ni périphérique, ni viscérale. L'état de l'organe central de la circulation ne paraît donc avoir subi aucune aggravation actuelle, et les accidents récents, dont le malade a eu à se plaindre, sont assurément surajoutés et d'origine nerveuse. »

Actuellement (novembre 1893) M. K..., âgé de 37 ans, est un neurasthénique avéré, qui se loue chaleureusement des injections séquardiennes.

Masselon a par trois fois pris avec le plus grand soin le dessin de l'œil gauche du malade. En 1873 (fig. 1, pl. I), on constatait, surtout sur une zone enveloppant en demi-cercle la région externe de la macula, une série de petites taches chatoyantes, les unes discrètes, les autres confluentes. En 1883 (fig. 2, pl. I), une nouvelle zone de taches brillantes était apparue, formant par leur réunion un dessin irrégulier occupant une région de

l'œil située plus en dehors. En outre, quelques hémorrhagies se voyaient sur plusieurs points, en particulier dans la région maculaire où l'on constatait une plaque blanchâtre diffuse. En 1893 (fig. 3, pl. II), la différence avec le dessin primitif est encore plus marquée. Les parties affectées se sont partout étendues, au point de former un cercle complet adossé à la papille. Sur cette dernière figure, l'on voit bien nettement se dessiner des apoplexies qui tranchent sur les parties dégénérées et qui semblent appendues le long de veinules. L'exécution de ce troisième dessin présenta de grandes difficultés, parce que, depuis 1889, il s'était progressivement développé une cataracte polaire à larges branches, semblable à celle que l'on observe dans la rétinite pigmentaire, et que ce n'était que par les branches inférieures de l'étoile que l'on pouvait bien distinguer le fond de l'œil, après dilatation ad maximum de la pupille.

En récapitulant cette longue observation, nous dirons que l'on voyait, comme dans tous les autres cas que nous avons pu poursuivre suffisamment longtemps, les caractères suivants : Tout d'abord apparaît une *dégénérescence* de la rétine, que nous croyons *graisseuse*, mais sur la nature de laquelle des examens histologiques pourront seuls prononcer définitivement. Au début, cette altération se montre sur une rétine en apparence parfaitement saine et de vascularisation normale, sans aucune altération dans la pigmentation, de façon à faire singulièrement trancher les plaques blanches et proéminentes sur le fond rouge vif de l'œil. Plus tard on voit apparaître, à quelque distance des points dégénérés, des hémorrhagies qui ne se transforment pas directement en parties blanches ; mais, à la place de ces foyers hémorrhagiques, pointent plus tard de petites plaques qui vont se multipliant et s'agrandissant. En dernier lieu, nous voyons même apparaître sur les plaques des hémorrhagies, sans qu'il soit possible de démontrer la part qu'elles prennent pour agrandir et faire proéminer encore davantage les anciennes plaques. Le développement de la cataracte polaire postérieure, analogue à celle qui accompagne la cirrhose rétinienne, comme nous l'avons observé chez notre malade, démontre que ce processus dégénératif, stationnaire seulement en apparence, est pourtant constamment progressif, et que, à mesure que la rétine souffre davantage dans sa

nutrition, celle du cristallin subit aussi des atteintes graves.

Il est peu probable que d'ici longtemps on rencontrera un malade assez soucieux de sa santé pour conserver pendant plus de vingt ans les avis écrits qui lui ont été donnés et qu'il réclamait le plus souvent aux sommités médicales.

Pour ma part, je vois déjà poindre dans ce soin excessif un signe de la neurasthénie dont le malade devait plus tard devenir la proie. Quoi qu'il en soit, il faut se réjouir que cet intéressant malade nous ait ainsi fourni à la fois, sur son étrange affection, des renseignements ophtalmologiques et de médecine générale qui se complètent fort heureusement.

Pour terminer cette étude, nous donnons les deux observations qui se rapportent aux figures 4, 5 et 6, observations rédigées avec beaucoup de soin par M. Masselon. Ces observations fournissent, à notre sens, une preuve irréfutable que la rétinite circinée, ou dégénérescence blanche, rentre dans l'ordre des altérations qui peuvent succéder à la rétinite apoplectiforme et que très probablement, les suites de cette maladie se révèlent par des foyers de dégénérescence graisseuse.

Obs. II.— M. D..., 62 ans, caissier, dont les yeux droit et gauche sont représentés figures 4, pl. II, et 5, pl. III, a été suivi pendant six années. L'affection a débuté sur l'œil droit brusquement en mai 1879 par l'apparition d'hémorrhagies occupant le pôle postérieur et la macula. Peu à peu se développèrent, sur la macula, une tache grisâtre, diffuse par places, avec points pigmentés, et, au voisinage des vaisseaux temporaux, au-dessus et au-dessous de la macula, deux groupes de petites taches blanches, brillantes. Ces petites taches chatoyantes, souvent arrondies, offraient à peine le diamètre d'un gros vaisseau papillaire, et étaient entremêlées çà et là de foyers hémorrhagiques. Tel était à peu près l'état de l'œil droit en juin 1883, l'œil gauche étant jusque-là resté sain. Mais à cette époque, l'œil gauche fut à son tour subitement pris de rétinite apoplectiforme, les hémorrhagies siégeant sur la région maculaire et son voisinage. En mars 1885, les deux yeux dont la vision est réduite, de chaque côté, au point de ne plus permettre de compter les doigts au delà de $2^{m},50$, présentent à l'ophtalmoscope les lésions que montrent les figures 4, pl. II, et 5, pl. III.

A droite (fig. 4, pl. II), on observe de nombreux groupes de foyers de dégénérescence, localisés au pôle postérieur dans l'étendue circonscrite par les vaisseaux temporaux. Parmi ces groupes, on constate que, pour les uns, les foyers dégénérés sont isolés, tandis que, dans les autres, ils ont formé par leur réunion de larges plaques à bords

festonnés. Sur les bords de certaines de ces plaques et aussi dans leur continuité, on voit des parties plus foncées, comme pigmentées, qui en font encore ressortir la blancheur éclatante. Ces petits foyers graisseux, qu'ils soient isolés ou qu'ils se soient agglomérés pour former de larges plaques, ne présentent guère un diamètre supérieur à celui d'une grosse veine de la papille et sont souvent plus petits. Un groupe d'altérations analogues occupe aussi la région de la macula. Dans ce point, les lésions sont plus vagues et d'un blanc moins vif; elles sont entremêlées d'amas de pigment formant trois taches irrégulières d'un noir intense. Au-dessus de ces altérations maculaires, se voit un foyer hémorrhagique. En bas, on observe aussi deux petites hémorrhagies le long d'une veinule émanant de la temporale inférieure (veine maculaire inférieure). La papille présente un aspect normal au point de vue de sa coloration et du calibre des vaisseaux centraux, sur lesquels l'ophtalmoscope, dans toute l'étendue du fond de l'œil, ne permet de saisir aucune altération.

A gauche (fig. 5, pl. III), où l'affection est plus récente, les lésions sont beaucoup moins nombreuses et moins étendues. La plupart des apoplexies de la rétine ont disparu et ont été remplacées, sur la région de la macula, par une plaque blanchâtre irrégulière, diffuse en quelques points, sur laquelle subsiste une petite hémorrhagie triangulaire et dont les bords présentent dans une certaine étendue une forte accumulation de pigment. Entre les parties déchiquetées de la plaque qui la prolongent en haut, on trouve encore deux foyers d'apoplexie émanant d'un petit rameau de la veine maculaire supérieure. Enfin deux hémorrhagies circonscrites, de forme ovalaire, sont comme appendues à de petits filets veineux provenant, l'un, de la veine maculaire supérieure à son origine, l'autre, d'une branche importante de la veine temporale inférieure. A une faible distance de la plaque blanche centrale et le long de sa partie déchiquetée, se voient des groupes de taches de dégénérescence isolées, rondes, d'un diamètre très petit et d'un blanc éclatant. La papille, à bords très nets, offre une coloration normale et ses vaisseaux un aspect qui ne diffère pas de l'état physiologique.

Le sujet qui fait l'objet de cette observation ne présentait rien à noter du côté de sa santé générale qui était excellente. Le cœur et les reins semblaient sains. Examen négatif des urines fait à plusieurs reprises. Toutefois, on remarquait au toucher une certaine dureté des radiales et des carotides.

Un point bien établi dans ce cas, c'est l'existence d'une rétinite apoplectiforme précédant toute autre altération du fond de l'œil. Ce n'est qu'à la longue que l'on voit apparaître une dégénérescence persistante de la rétine, dégénérescence que l'on peut vraisemblablement attribuer à un trouble grave de la

nutrition de la rétine par suite d'altérations vasculaires non visibles à l'ophtalmoscope, mais que révèle la rigidité des artères accessibles au toucher. En second lieu, nous avons pu nous rendre compte que la dégénérescence frappait la rétine dans les points qui avaient précédemment été le siège d'une hémorrhagie. En particulier, dans un point où l'entrecroisement de l'artère et de la veine maculaires inférieures formait un repère très précis, nous avons pu voir avec une rigueur parfaite que des foyers de dégénérescence s'étaient développés exactement dans le point où avait existé antérieurement une apoplexie. Enfin des croquis successifs ont établi que les parties dégénérées ont constamment persisté et que, loin de rétrograder, elles se sont insensiblement accrues à mesure qu'apparaissaient de nouveaux foyers hémorrhagiques. Un fait à noter et que montrent bien nos dessins, c'est que les hémorrhagies apparaissent presque toujours au voisinage des veines et que certaines sont même appendues à la veinule qui leur a donné naissance.

Quant à la nature des taches de dégénérescence, il semble que leur blancheur éclatante et chatoyante, dans les points où la lésion est le plus caractéristique, éclat et chatoiement qui persistent et s'accusent même, par contraste, avec plus d'intensité lorsqu'on fait usage d'un éclairage très atténué avec le miroir *convexe*, ne laisse planer aucun doute sur leur constitution graisseuse. Certes, on ne peut faire la preuve anatomique de cette origine dans chaque cas particulier ; mais il existe des examens histologiques où l'on a nettement démontré, à côté d'autres altérations des éléments de la rétine, la dégénérescence graisseuse des fibres rétiniennes, dans ces cas de plaques blanches brillantes. En particulier, dans l'atlas de Poncet, on trouve, pl. 62, fig. III, sous le titre : « *Dégénérescence graisseuse des fibres du nerf optique dans la rétine* (*plaques blanches, brillantes*) », un exemple de dégénérescence dont la nature graisseuse est bien établie.

L'auteur montre, parmi des fibres du nerf optique saines, deux « plaques de dégénérescence graisseuse à fines granulations » entremêlées de « fibres optiques hypertrophiées, variqueuses. Toutes ces fibres altérées partent d'un vaisseau qui paraît être le centre de cette dégénérescence ». Dans ce cas de démonstration anatomique de la présence d'éléments graisseux

dans la rétine, ce vaisseau, « centre de la dégénérescence » signalé par Poncet, a aussi son importance, car il est permis de supposer que ce vaisseau a pu être primitivement le point de départ d'une hémorrhagie qui a précédé les dépôts graisseux, et ainsi se trouverait démontrée la marche que nous attribuons à l'affection qui nous occupe. Il est à peine besoin de dire que ce ne sont pas les fibres hypertrophiées de la rétine qui peuvent donner lieu aux taches que nous considérons comme des dépôts graisseux, car si cette altération des fibres se traduit aussi à l'examen ophtalmoscopique par des plaques blanchâtres, celles-ci accusent constamment une texture striée analogue à ce que l'on observe dans l'anomalie congénitale due aux fibres nerveuses à double contour, disposition bien différente des petits foyers arrondis produits par les dépôts graisseux, et ne comportant pas de confusion possible.

Telles sont les raisons pour lesquelles nous avions désigné l'affection dont était atteint le malade de notre observation sous le nom de dégénérescence graisseuse de la rétine. Toutefois si l'on préférait ne rien affirmer sur la constitution histologique des parties dégénérées de la rétine, on pourrait adopter le terme de *dégénérescence blanche.*

Nous ajoutons même que cette désignation comporterait un sens plus large que celle adoptée par M. Fuchs (rétinite circinée). Car si souvent « les altérations sont localisées au pôle postérieur, dans l'étendue circonscrite par les vaisseaux temporaux » (Ophtalmoscopie clinique, 2e éd., p. 232), en affectant à une période avancée de leur évolution une disposition *circinée* (Fuchs), elles peuvent aussi offrir une configuration et un siège variables et se montrer même simultanément au côté nasal de la papille, comme l'indique l'observation suivante, que rejette, il est vrai, le professeur Fuchs comme ne s'adaptant pas au cadre restreint dans lequel il veut circonscrire ce genre d'affection, bien que, pour tout esprit non prévenu, l'analogie entre les plaques de dégénérescence de la figure 4 de l'observation précédente et celles de la figure 6, pl. III de l'observation qui suit, soit absolument frappante. Bien mieux, on remarquera que la parenté entre les affections réprésentées fig. 4 et 6 apparaît plus évidente que si on compare les fig. 4 et 5 se rapportant cependant aux deux yeux du même sujet évidemment affecté sur chaque œil du même mal.

Obs. III. — M. G..., 56 ans, ne présente rien à noter du côté de sa santé générale. Le cœur et les reins paraissent intacts, et l'analyse de l'urine ne révèle rien d'anormal. Les radiales et les carotides offrent sous le doigt une rigidité manifeste. L'œil gauche est resté intact, le droit seul a été affecté. Le malade, que nous avons pu observer pendant cinq années, s'est tout d'abord présenté pour des hémorrhagies rétiniennes à droite (décembre 1877). Après trois ans, le fond de cet œil offrait l'état représenté fig. 6, pl. 3, et les doigts ne pouvaient être comptés de ce côté au delà de 25 centim. A l'examen ophtalmoscopique, on trouvait les lésions suivantes, que l'on pouvait d'autant mieux apprécier que la comparaison avec l'autre œil, resté sain, était facile : papille pâle, quoique présentant encore une coloration légèrement rosée, avec limites quelque peu indécises, surtout du côté nasal. Vaisseaux centraux amincis. Toutefois l'amincissement des veines est, comparativement aux artères, notablement moins accusé; quelques veinules, à peu de distance de l'émergence des gros troncs veineux, montrent sur la papille ou sur ses bords un état de dilatation ou de tortuosité très marqué (état variqueux). L'amincissement vasculaire porte particulièrement sur les artères. Le tronc artériel supérieur offre les signes d'une périartérite intense ; seule, l'artère nasale reprend, à une courte distance de la papille, un aspect normal, sauf une pâleur marquée. Au côté nasal de la papille et à son côté temporal, existent deux grandes plaques graisseuses de la rétine, d'un blanc éclatant, avec reflets scintillants. La première est allongée verticalement; la seconde se dirige obliquement vers la partie inférieure de la macula, et se divise en fer à cheval en embrassant une zone du fond de l'œil plus foncée que le voisinage. Ces plaques sont formées par une agglomération de petits foyers arrondis, d'un diamètre qui n'excède pas notablement celui d'une grosse veine sur la papille. Ces foyers se reconnaissent, dans la continuité de la plaque, à leur miroitement, et, sur ses bords, à l'aspect festonné qu'ils lui impriment, état tout à fait caractéristique et propre à ce genre d'altération. Les limites de ces plaques se renforcent aussi, sur quelques points, par une ligne un peu plus foncée que le voisinage. Deux années plus tard, les deux grandes plaques avaient conservé un aspect et une étendue identiques, et, au-dessus de la papille, dans les points qui avaient été occupés par des foyers hémorrhagiques, que l'on voit sur notre dessin entre les deux veines temporale et nasale supérieures, étaient apparus quelques nouveaux points de dégénérescence rétinienne.

IMPRIMERIE LEMALE ET Cie, HAVRE

1

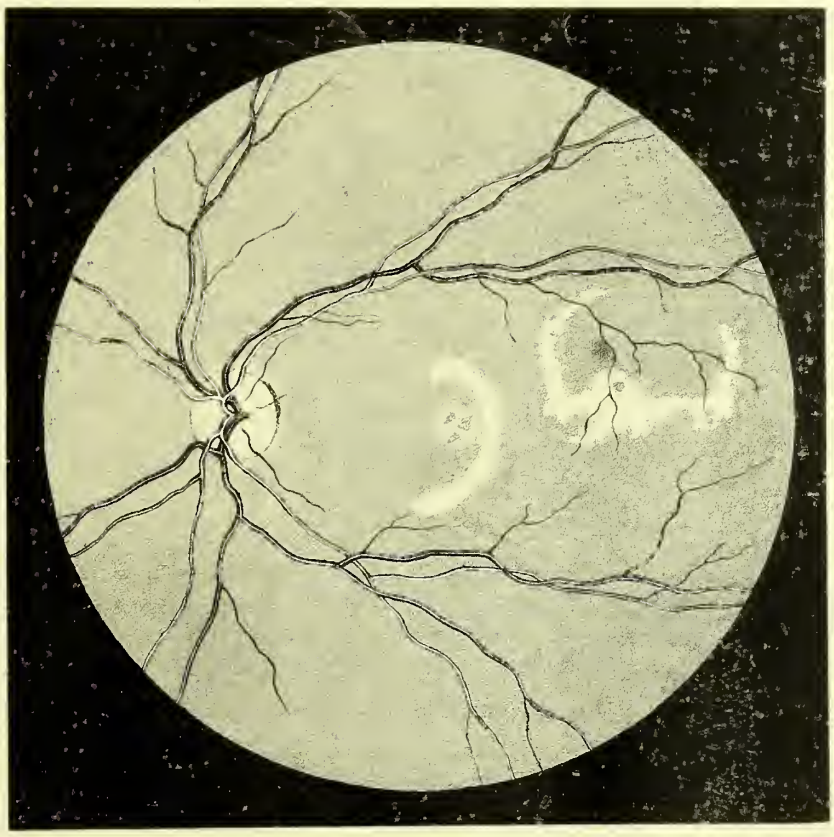

2

G. Steinheil, éditeur. Berthaud, photot.

3

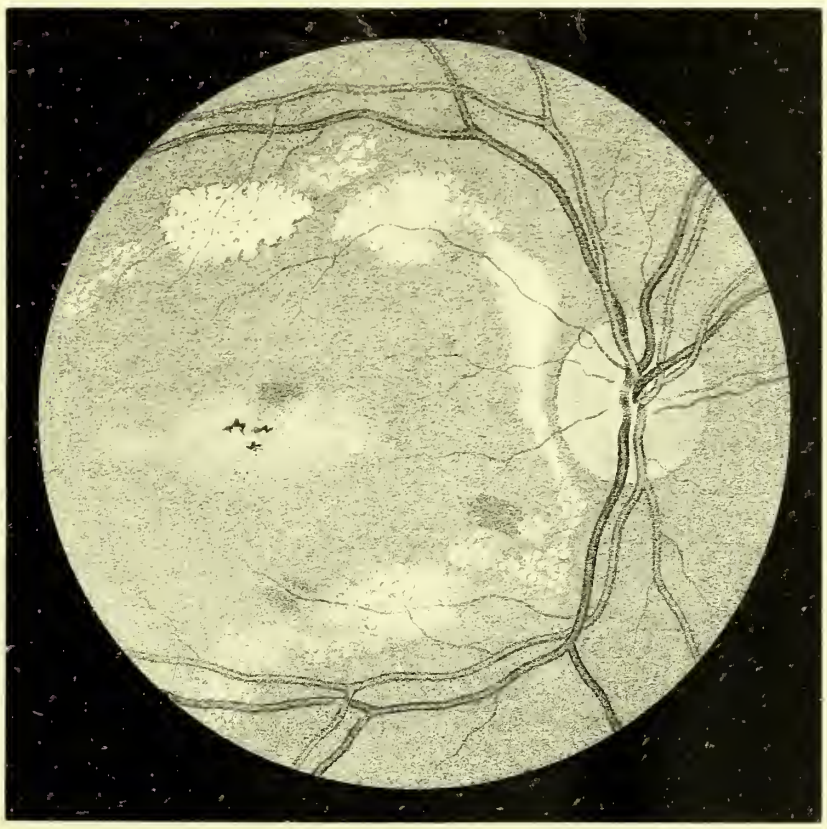

4 (1)

G. Steinheil, éditeur. Berthaud, phototy.

(1) Les lésions embrassant une moindre étendue du fond de l'œil, on a pu pour cette figure et les suivantes donner aux dessins un grossissement plus

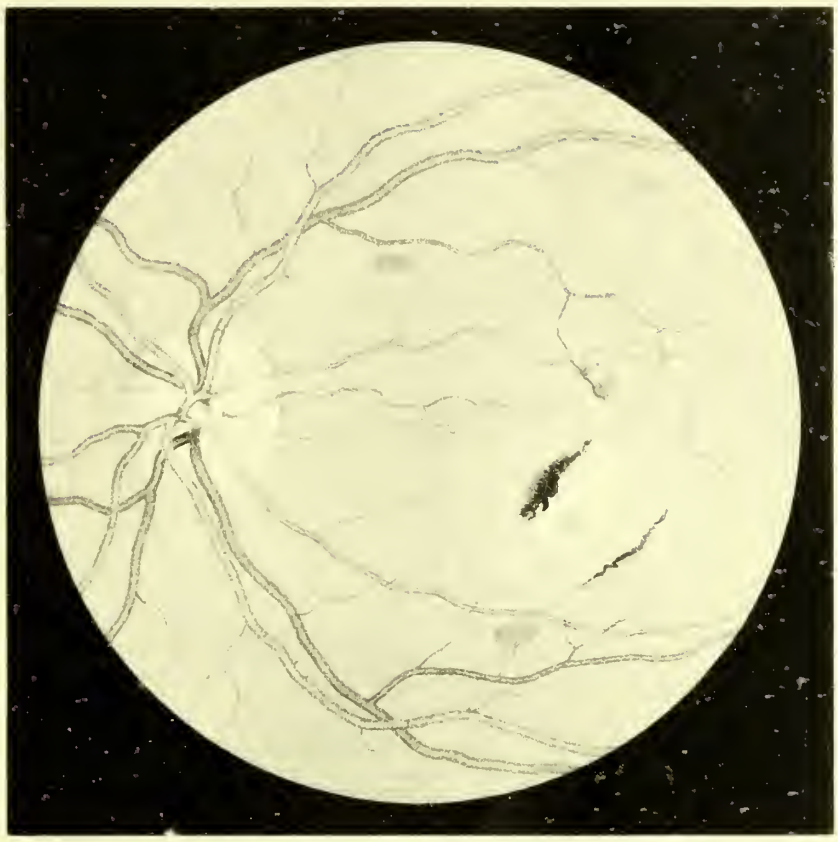

5

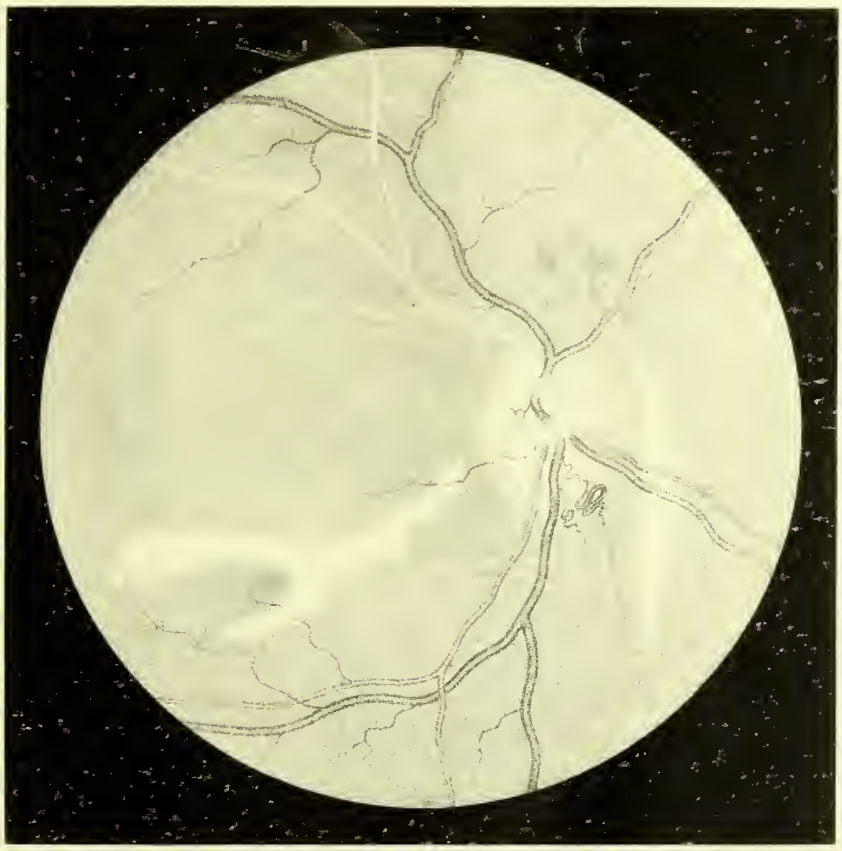

6

G. Steinheil, éditeur. Berthaud, photot.

HOSPITAL